Lane Medical Library
STANFORD UNIVERSITY LIBRARY 1928

Hereditäre Vitiligo.

Inaugural-Dissertation

zur Erlangung der Doktorwürde

der Hohen Medizinischen Fakultät

der Friedrich-Alexander-Universität Erlangen

vorgelegt von

Ferdinand Berthold

Medizinalpraktikant aus Forchheim.

Tag der mündlichen Prüfung 10. Oktober 1928.

Forchheim.

Buchdruckerei von F. A. Streit.

1929.

9:217

Hereditäre Vitiligo.

Inaugural-Dissertation

zur Erlangung der Doktorwürde

der Hohen Medizinischen Fakultät

der Friedrich-Alexander-Universität Erlangen

vorgelegt von

Ferdinand Berthold

Medizinalpraktikant aus Forchheim.

Tag der mündlichen Prüfung 10. Oktober 1928.

Forchheim.

Buchdruckerei von F. A. Streit.

1929.

Referent: Univ.-Profeſſor Dr. L. Hauck.
Dekan: Geh. Rat Prof. Dr. Specht.

Hereditäre Vitiligo.

Von jeher ist die Pigmentfrage Gegenstand großen Interesses und ausgedehnter Diskussionen gewesen, da sie selbst heute noch zu denjenigen Dingen gehört, über deren Entstehung noch mancherlei Dunkel schwebt. Dieselben Krankheitsprozesse können bei dem einen Hyperpigmentierungen, bei einem andern Depigmentierungen erzeugen. Wenn auch eine Reihe klinischer und biologischer Tatsachen über die Entstehung der Pigmentierungen bekannt sind, über vieles sind die Meinungen noch verschieden und geteilt.

Allein auf dem Gebiete der Pigmentatrophien herrschen über ihr Auftreten und Zustandekommen die verschiedensten Ansichten. Wir wollen ganz absehen von den leicht abzutrennenden angeborenen Pigmentatrophien, dem partiellen und lokalen Albinismus, dessen differentialdiagnostische Trennung von den sonstigen Depigmentationserscheinungen keine Schwierigkeiten machen dürfte. Schwerer erscheint schon die Erkennung von Vitiligo, nachdem besonders von französischen Autoren immer wieder die Vermengung von Leukoderm und Vitiligo vorgenommen wird.

Unter Vitiligo versteht man bei einzelnen Individuen einen Schwund des Pigments ohne nachweisbare Ursache, bei welchen dieses symmetrisch angeordnet, teils dem Verlauf einzelner Nerven entsprechend oder auch ohne besondere Lokalisation runde, weiße Flecken entstehen, an deren konvexen Rande besonders bei Weiterschreiten des Prozesses meist eine deutliche Hyperpigmentation zu erkennen ist, so daß man eigentlich von einer Verschiebung des Pigments sprechen sollte. Im Beginn treten kleine weiße Flecken auf, die sich bald zu größeren, sich ständig ausbreitenden Herden vereinigen und von überpigmentierten, diffus auslaufenden Rändern umgeben sind. Ihre Begrenzung ist immer scharf, landkartenartig. Im Bereich der affizierten Partien fehlt das Pigment und auch die Haare an diesen pigmentlosen Stellen sind weiß. Bei großer Ausdehnung bleiben oft nur noch vereinzelte Stellen zurück, die von konkaven Bogen-

linien begrenzt sind. Prädilektionsstellen für die Vitiligo sind die unbedeckten Körperstellen wie besonders die Handrücken, Arme und Gesicht, sowie das Genitale und die Lumbalgegend. Doch kann auch die gesamte übrige Hautdecke mit Ausnahme der Flachhände und Fußsohlen betroffen werden.

Subjektive Symptome oder Störungen der Sensibilität fehlen in den meisten Fällen. Doch manchmal ist, wie Königstein mehrfach nachgewiesen hat, die Empfindung der Haut an den erkrankten Stellen in allen Qualitäten herabgesetzt, ebenso auch ihre Reaktion auf sonstige Reize, speziell den Entzündungsreiz.

Die pathologisch-anatomischen Vorgänge, welche sich in der vitiliginösen Haut abspielen, sind von verschiedenen Autoren beschrieben worden. Die histologisch sichtbaren Veränderungen bei Vitiligo hat Gans eingehend untersucht. Er glaubt, daß innerhalb der weißen Flecken fast jede Spur von Pigment aus der Epidermis geschwunden sei, ohne daß im übrigen an den Zellen mit den heutigen Untersuchungsmöglichkeiten irgendeine Störung ihres Aufbaues sichtbar wäre. In einzelnen Gruppen weniger Basalzellen und zwar besonders auf den Spitzen der Epithelleisten, fänden sich noch zarte, feine splitter- oder staubartige Pigmentkörperchen, die oft kuppenförmig dem Zellkern aufsäßen. Nach der Mitte des pigmentfreien Bezirkes schwänden auch diese und hier sei die Epidermis und meist auch die Cutis völlig pigmentfrei. Nur vereinzelt fände man in deren obersten Schichten noch jene großen, vielfach verzweigten, unregelmäßig sternförmigen, grobe Pigmentkörner tragende Zellen, Chromatophoren, die dann, je näher man der überpigmentierten Randzone komme, an Zahl allmählich zunähmen und auch in der mittleren Cutis sichtbar würden. Sie fänden sich namentlich in der Umgebung der Gefäße, Haarfollikel und Drüsen. Innerhalb des Epithels sei das Pigment dunkelbrau bis schwarzbraun, in den Zellen der Cutis von goldgelber bis brauner Farbe. In anderen Fällen sei der Uebergang vom pigmentierten zum pigmentfreien Teil ein ganz plötzlicher. In der Randpartie fände sich jedoch stets eine erhebliche Zunahme an Epidermispigment, das von dem Stratum basale bis manchmal in die Hornschicht hinaufreiche. Die Basalzellen seien mit Pigment oft so überladen, daß der Zellkern in manchen völlig verdeckt und unsichtbar sei.

Selten wurden bei der Vitiligo atrophische Vorgänge in der Haut beobachtet. Leloir fand neben einer Atrophie aller Hautschichten wesentliche Veränderungen an den Nerven der Haut. Die Achsenzylinder sind in gesonderte Partikelchen zerfallen, das Myelin zeigt Tropfenbildung. Neben den Zeichen der Atrophie, welche sich auch auf die Nerven erstreckt und

neben dem Mangel an Melanoblasten, fielen ihm auch eine große Anzahl von Mastzellen auf. Diese histologischen Veränderungen sind wohl geeignet eine Erklärung für die manchmal auftretenden sensiblen Störungen innerhalb der vitiliginösen Hautpartien zu geben.

Hier muß auch auf das bemerkenswerte Verhalten vitiliginöser Hautstellen gegenüber dem von Bloch in die Pigmentforschung eingeführten Dioxyphenylamin kurz eingegangen werden. Es gelingt ja bekanntlich damit bei normaler Haut im Protoplasma einer großen Zahl von Basalzellen einen teil diffusen, teils feinkörnigen dunkelbraunen bis grünlichschwarzen Farbstoff darzustellen oder auch eine nur rauchgraue oder graubraune Färbung, die auch in den untersten Lagen der Stachelzellen auftritt, sich dann aber nach und nach verliert. Im Zentrum eines Vitiligoherdes fällt diese Reaktion jedoch völlig negativ aus. Sie tritt nur dort auf, wo auf den Spitzen der Reteleisten noch einzelne pigmentierte Basalzellen liegen. Dagegen ist sie in der hyperpigmentierten Randzone viel stärker als in der normalen Haut.

Was die Aetiologiefrage der Vitiligo anbelangt, so herrschen gerade hier die divergierendsten Meinungen. Bei Durchsicht der Literatur fällt immer wieder die Tatsache auf, daß eine Reihe von Autoren, besonders von ausländischen, die Vitiligo als eine auf luetischer Basis beruhende Erkrankung auffassen, so z. B. Gaucher, Gougerot, Audebert, Burnier, Dujardin, Brown, van Haecke, Számek. Die in Frankreich und dem Ausland veröffentlichten Statistiken ergeben hierfür eine Beteiligung von 50—81,9 % von Syphilis bei Vitiligo. Burnier stellt für die luetische Pathogenese der Vitiligo drei Theorien auf, nach denen sie entweder als endokrin-symphytischen Ursprungs oder als vom Zentralnervensystem abhängige Hauterscheinung, oder als reine lokale an erythematöse Syphilide sich anschließende Läsion aufzufassen ist. Dieser Auffassung gegenüber nehmen die deutschen Forscher einen ablehnenden Standpunkt ein. Man muß wohl zugeben, daß es einzelne Vitiligofälle gibt, die im Anschluß an eine Syphilis, vor allem eine luetische Nervenerkrankung auftreten. Diese Fälle aber bilden gewissermassen eine Ausnahme während die weitaus meisten Fälle auf eine andere Ursache zurückzuführen sind. Auszuschließen davon sind selbstverständlich Leukoderme im Verlauf der sekundären Lues, die durch ihre typische Lokalisation und Anordnung sowie durch ihre Form sich ja leicht von Vitiligo trennen lassen.

Auf syphilitischer Grundlage fand sich Vitiligo im dritten Stadium häufiger als im zweiten und zwar als einziges Symptom

oder auch in Verbindung mit anderen luetischen Erscheinungen. Auch in den meisten Fällen, in denen keine äußerlich sichtbaren syphilitischen Erscheinungen nachweisbar waren, fanden sich unleugbare Zeichen von Syphilis oder Tabes. Andere Autoren, wie Brown, Dujardin und van Haeke kommen zu dem Schluß, daß, wenn Vitiligo bei Erwachsenen sich einstelle, gleichzeitig Syphilis vorhanden sei, und zwar gewöhnlich eine milde meningeale Form derselben. Entwickle sich Vitiligo im Kindesalter, so sei sie mit Symptomen verbunden, die auf eine gutartige Form ererbter Syphilis zurückzuführen seien. Eine Reihe von Autoren führt allein als Stütze ihrer angenommenen, kongenitalluetischen Aetiologie der Vitiligo Zahnveränderungen an. Es ist jedoch zur Genüge bekannt, daß viele als luetisch angesprochene Zahnveränderungen mit Lues nicht im geringsten Zusammenhang stehen. Nur die Hutchinsonschen Zähne, welche durch ihre charakteristische Pflockform und die halbmondförmige Excavation, hauptsächlich der oberen Schneidezähne genau bestimmt sind, sind als Zeichen kongenitaler Lues anzusprechen. Dagegen stehen viele andere Zahnanormalien mit Lues in gar keiner Beziehung, sondern werden durch Rachitis oder andere Ursachen ausgelöst. So können auf dem Umwege über die innersekretorischen Drüsen auch bei allen möglichen anderen schweren Erkrankungen des Säuglings- und Kindesalters Zahnanormalien entstehen. Die Mehrzahl der Forscher in der Vitiligioätiologie ist nie der kongenitalen Lues begegnet, außer wenn es sich eventuell um ein auf kongenitalluetischer Grundlage aufgetretenes Nervenleiden handelte, in dessen Folgen dann die Vitiligo vorkam.

Häufiger läßt sich der Beweis erbringen, daß im Verlauf nach schweren körperlichen und psychischen Traumen, nach schweren Infektionskrankheiten, endokrinen Erkrankungen oder als familiäres Leiden Vitiligo entstanden ist. In der Literatur finden sich zahlreiche Angaben über diese Arten von Entstehung der Vitiligo. Hoffmann z. B. sah nach einer Steinwurfverletzung Vitiligo auftreten. Als traumatisch sind vor allem auch alle Fälle von Vitiligo an Druck- u. Scheuerstellen anzusehen. So beschreibt Kreibich die Entstehung einer symmetrischen auf die Kleiderfurche lokalisierten Vitiligo, die über die direkt gedrückte Partie sich hinaus erstreckte. Der Autor führt die Ursache auf lokale Unterempfindlichkeit beziehungsweise herabgesetzte Trophik zurück, wodurch eine Verminderung der Zelltätigkeit, der Fermentbildung und damit auch der Pigmentbildung begründet sei.

Auch Hallopau und Salomon sahen bei einem Knaben unter dem Druck eines beiderseitigen Leistenbruchbandes in beiden Leistengegenden symmetrisch entfärbte Hautpartien auf-

treten, die nach außen von stark pigmentierten Zonen umgeben waren. Die sonst normalen Haare dieser Partien waren gleichfalls entfärbt. Die Autoren nehmen eine Beeinflussung der Zellen des Stratum mucosum und der Haarbälge durch den ständigen Druck sowie gleichzeitige Praedisposition als Ursache an.

Die besonders von Leloir schon behaupteten Zusammenhänge mit Nervenstörung beweisen Vitiligofälle nach seelischen Erschütterungen bei traumatischer Neurose.

So sah Hesse das Auftreten von weißen Flecken in Gesicht und Haaren nach einem heftigen Schreck bei einem jungen Mann, der seitdem auch ängstlich, unfähig zu schwerer Arbeit war und oft an heftigen Kopfweh und Schwindel litt.

Einen typischen Fall von Vitiligo nach einem psychischen Trauma erwähnt Welander, indem bei einem kräftigen Eisenarbeiter nach einem Schiffsunfall, bei dem er knapp dem Ertrinken entgangen war, sich eine auffallende nervöse Reizbarkeit entwickelte. Einen Monat später entstand auf der linken Hand ein runder weißer Fleck, dem später neue auf anderen Stellen des Körpers in symmetrischer Anordnung folgten. Janzon weist auf einen Fall von Vitiligo hin, bei dem ein Soldat, der durch Granateinschlag verschüttet und bewußtlos wurde, acht Tage später kleine weiße Flecken am äußeren rechten Augenwinkel und am Ober- und Unterlid derselben Seite weiße Zilien bemerkte. Vor allem aber in der Folge von organischen Nervenkrankheiten sind wiederholt ausgedehnte Vitiligoerkrankungen beobachtet worden. Alle nervösen Erkrankungen wie Pachymeningitis, zerebrale und medulläre Tumoren, Nervenlepra, Syringomyelie können zu einer Vitiligo führen. So berichtet uns Ssuchov über einen interessanten Fall von Vitiligo bei einem 42jährigen Tabiker. Bei diesem fanden sich gleichzeitig mit den Erscheinungen von Tabes dorsalis depigmentierte Flecke in symmetrischer Anordnung auf dem Rücken, ferner auf dem Nabel, der unteren Partie des Bauches und der inneren Fläche der Oberschenkel Der Autor sieht die Ursache in diesem Fall in einem progressiv degenerativen Prozeß des Zentralnervensystems. Auch die nicht seltene Kombination mit Alopecia areata weist auf einen nervösen Ursprung hin und läßt an eine durch die trophischen Zentren einwirkende toxische Wirkung denken.

Sehen wir von der oben schon angeführten Lues ab, so ist auch nach schweren Infektionskrankheiten das Auftreten von Vitiligo nicht allzu selten. So berichtet Jolivet von einer nicht mit genügend Serum behandelten Diphtherie bei einem Offizier, bei dem sich zunächst eine Lähmung der unteren Extremitäten

und fünf Monate später Vitiligo in symmetrischer Anordnung entwickelte. Jolivet nimmt an, daß die Diphtherie Anlaß zu einer trophischen Entzündung der Nervenwurzeln und hierdurch zur Bildung der Pigmentanomalie gegeben habe. Ascher sah einen 40jährigen Mann mit rechtsseitiger, sehr ausgesprochener Vitiligo iridis, der in der Kindheit Variola und am rechten Auge eine länger dauernde Entzündung (wahrscheinlich Iritis) durchgemacht hatte. Für die Auffassung dieser umschriebenen Atrophie des Irisvorderblattes als Ausgangspunkt eines Exanthems der Iris bei Variola sprechen auch die Beobachtungen Löwensteins, der bei Impfung mit Herpes febrilis — Blaseninhalt in die Vorderkammer der Kaninchen der Vitiligo iridis ähnliche Veränderungen nachweisen konnte. Auch nach Scharlach und Tuberkulose wurde das Auftreten von Vitiligo beobachtet. In der letzten Zeit scheint man auch geneigt zu sein, Vitiligo als eine konstitutionelle Krankheit auffassen zu wollen, sich auf die Tatsache stützend, daß eine überwiegende Disposition bei Brünetten vorkommen soll.

Nach anderen Forschern sollen endokrine Störungen (Hypofunktionen der Ovarien oder Hoden oder Hyperfunktion der Schilddrüsen, Dysfunktion der Nebennieren) mit Störungen im Bereich des N. sympathicus die Ursache trophischer Veränderungen der Haut und der Entstehung der weißen Flecken sein. Flarer ist der Ansicht, daß es eine Reihe trophischer Störungen der Haut gibt, bei denen Störungen des endokrinen Systems und des Sympathicus als Aetiologie angenommen werden können, wenn auch noch ganz strikte Beweise fehlen. Er weist darauf hin, daß in neuerer Zeit die Haut vielfach als ein Organ aufgefaßt wird, dessen wichtige Funktionen wohl gewürdigt würdea, bei dem besonders noch die Klärung der Beziehungen des Hautorgans zu den anderen Organen fehle. Wenn man z. B. von einem endokrinen Ursprung der Vitiligo spreche, so müßten sicher im Organismus auch Veränderungen an anderen Organen und Systemen nachzuweisen sein, z. B. an dem Gefäßsystem, den Nerven, bei Sekretion, Körperbau und Psyche. Flarer hält es deshalb für angebracht, bei der Beurteilung von Hauterscheinungen, die man mit den endokrinen Drüsen oder mit dem Sympathicus in Zusammenhang bringt, folgende beachtenswerte Untersuchungen anzustellen: Zustand der Haut, allgemeines Befinden, Befunde innerer Untersuchung einschließlich Herz und Gefäße, genaue Befunde am zentralen peripheren und vegetativen Nervensystem, Salivation, Sudoratien und endlich besonders über den Zustand der endokrinen Drüsen. So untersuchte Flarer 20 Patienten mit Vitiligo auch auf andere Erscheinungen, die auch bei Erkrankung des N. sympathicus und des endokrinen Systems vorkommen können,

um zum Schluß zu der Erkenntnis zu gelangen, daß man es bei Vitiligo wahrscheinlich mit trophoneurotischen Störungen im Bereich des vegetativen Nervensystems zu tun habe, welches wieder in näheren Beziehungen zu den endokrinen Drüsen steht. Die feinsten Zusamenhänge seien uns aber wohl noch verschlossen wegen Mangel an Erkenntnis und noch unzulänglichen Untersuchungsmethoden.

Um die Zusammenhänge zwischen Vitiligo und den innersekretorischen Einflüssen etwas zu beleuchten, seien einige besonders charakteristische Fälle aus der Literatur angeführt.

So berichtet Pick von einigen Fällen von Vitiligo, welche er bei mehreren Patienten mit Struma beobachtet hat. Er glaubt dabei einen ursächlichen Zusammenhang zwischen Vitiligo und Störungen der inneren Sekretion annehmen zu dürfen. Helle sah typische Vitiligo bei einem Basedowkranken und denkt in diesem Zusammenhang an eine Störung der Sekretionstätigkeit von Thyreoidea und Nebenniere. Artom erwähnt einen Fall von Vitiligo mit ovarieller Hypofunktion bei einem Mädchen, das stets an schwersten dysmenorrhoischen Beschwerden litt, die sich bis zu nervösen Krisen steigerten. Auf dem Halse fanden sich drei runde weiße, von einer hyperpigmentierten Zone umgebene Vitiligoflecke, in deren Bereich die Sensibilität normal war. Diese Flecke traten in der Pubertät auf und wurden lange Zeit erfolglos behandelt. Erst auf tägliche Injektionen mit Ovariumextrakt fand eine Heilung der Vitiligo und auch der dysmenorrhoischen Beschwerden statt. Auch Diamantopulos beschreibt ein Kind mit vitiliginösen Veränderungen, bei dem eine Hyperplasie der Keimdrüsen festgestellt werden konnte. Das gleichzeitige Auftreten einer im Gesicht ausgesprochenen halbseitig lokalisierten Vitiligo und einer allgemeinen Aromegalie bei einem 25jährigen Manne lassen Parkon an eine innersekretorische Störung infolge von Hyperthyreoidismus denken. Diese Auffassung wurde auch durch Beobachtungen bekräftigt, die auch eine experimentelle Stütze durch künstlich hervorgerufenen Hyperthyreoidismus bei Vögeln finden, deren Federn dadurch weiß wurden. Burgess-Normann, der eine Vitiligo zusammen mit Addisonscher Krankheit beobachtete, glaubt, daß Hyperthyreoidismus den Sympathicus anrege, während die Addisonsche Krankheit den Tonus im Sympathicus herabsetze. Auffallend mag es erscheinen, daß es sich hier bei allen beschriebenen Fällen um Kinder oder junge Menschen handelt, so daß vielleicht der Gedanke innersekretorischer Einflüsse gerade um die Pubertätszeit naheliegend wäre.

Von verschiedener Seite wird schließlich auch auf das familiäre Vorkommen der Vitiligo aufmerksam gemacht, z. B. Brennig, Ullmann usw. Bezüglich eines hereditären Auftretens

von Vitiligo konnte ich in der mir zur Verfügung stehenden Literatur nicht viel finden. Nach Gougerot „Bull. de la Soc. francaise de Dermat. et Syphilitographie 1914" bespricht Brennig das Vorkommen von Vitiligo bei Mutter und Kind, das wahrscheinlich in diesem Falle auf Lues hereditaria zurückzuführen sei. Mazzini Giuseppe sah auch ein familiäres Vorkommen eines erblich übertragbaren weißen Haarschopfes in der Frontalpartie des behaarten Kopfes. Außer der Haaranomalie fanden sich bei sämtlichen Betroffenen vitiligoähnliche, pigmentlose Hautpartien am Kopf, auf der Brust und an den Extremitäten von verschiedener Form und Größe. Im übrigen waren diese Personen physisch und phsychisch normal.

Ferner nimmt auch Langer (Dermatologische Wochenschrift, Band 77) familiäre Disposition als eine der ätiologischen Momente von Vitiligo an. Im übrigen habe ich nirgends etwas Besonderes über diese Frage gefunden. Aus diesem Grund dürfte es von ganz besonderem Nutzen und Interesse sein, die von mir beobachteten Fälle von familiär-hereditärer Vitiligo darzulegen.

Frau S. 40 Jahre alt, ist bereits zum zweitenmale verheiratet, nachdem ihr erster Mann mit 45 Jahren angeblich an Lungenleiden gestorben ist. Aus erster Ehe stammen drei Kinder, ebensoviele auch aus zweiter Ehe. Während Frau S. sowie fünf ihrer Kinder (aus erster Ehe zwei, aus zweiter Ehe drei Kinder) von der Vitiligo befallen sind, ist ein Kind aus erster Ehe davon gänzlich frei. Ferner gibt Frau S. an, daß sie sowie ihre Kinder schon von Geburt an mit diesen Merkmalen behaftet seien und diese Flecken seither nie eine Neigung zur weiteren Ausbreitung zeigten. Im Sommer tritt der Unterschied zwischen der depigmentierten und normalen Hautpartie infolge der stärkeren Pigmentation der normalen Haut durch die Sonne ganz besonders hervor, während im Winter der Unterschied besonders bei Frau S. nicht so stark ausgeprägt ist. Die Flecke jucken nicht und machen auch sonst weiter keine Beschwerden.

Befund:

Bei Frau S. zeigt sich eine von der Nasenwurzel aus über die Stirne nach oben ziehende 16 cm lange, und an der Stirnhaargrenze 15 cm breite pigmentlose Fläche der Haut, die am Rande von einer leicht hyperpigmentierten Zone umgeben wird. Die Farbe dieser pigmentlosen Partie ist ganz blaßrosa mit heller Verfärbung der Haare. Der Haarschaft an der von der Vitiligo befallenen Stelle ist jedoch nur noch von der Kopfhaut an gerechnet in einer Länge von 3—4 cm deutlich weiß, während

der übrige Teil der Haare sich aus den normalen hellblonden Haaren nicht mehr deutlich abhebt. Auf der linken Wange zwischen Auge und Ohr weist Frau S. schon seit Jahren einen gut handtellergroßen Lupusherd auf.

Sensibilität: normal

Schweißsekretion: normal

Typus der Haut und der Haare: Haut zart, Haare hellblond

Psychisch: normal

Rhytmus und Tonus des Herzens: o. B.

Keine nachweisbaren innersekretorischen Störungen.

Objektiv war bei der Sensibilitätsprüfung kein besonderer Befund zu erheben. Doch gibt Frau S. an, daß, wenn die Stirne im Sommer lange Zeit der Sonne ausgesetzt und sehr heiß ist, beim Berühren dieser pigmentlosen Stelle mit Wasser ein Brennen verspürt wird, während sich die benachbarte normale Haut reaktionslos verhält.

Bei der Untersuchung der 17jährigen Tochter Elise, die klein, untersetzt und mit einem Gibbus behaftet ist, ergab sich folgender Befund:

In Höhe der Augenbraunen zieht über die Stirne eine nach oben trichterförmig bis fast zur Schädelmitte reichende Depigmentierung der Haut. Vorne zwischen den Augenbrauen 5 cm breit, erweitert sich diese etwa 14 cm lange pigmentlose Hautpartie bis zu 10 cm Breite. Die Haare auf den pigmentlosen Stellen heben sich deutlich weiß von dem normalen hellblonden Haar der Patientin ab. Die Farbe der betroffenen Stelle ist ganz blaß hellrosa. An ihrem Rande ist deutlich eine dunklere Pigmentzone zu sehen, welche langsam in die normale Hautfarbe übergeht.

Sensibilität: normal

Schweißsekretion: normal

Typus der Haut und der Haare: zart, hellblond

Psychisch: normal

Rhytmus und Tonus des Herzens: o. B.

Thyreoidea: deutlich vergrößert

Ovar: o. B.

Befund des Sohnes Jakob:

Auf der Nasenspitze kaum bemerkbar beginnend verläuft ein über die Stirne bis zur Schädelmitte reichender weißer Herd.

Links reicht derselbe sogar über die Schädelmitte hinaus. Auf der Nasenspitze von dreieckiger Form zieht dieser etwa 23 cm lange, helle Herd, in einem dünnen Streifen bis zur Mitte zwischen den Augenbrauen und verbreitert sich hier von 6 cm auf 8 cm an der Stirnhaargrenze. Die ganze pigmentlose Fläche ist von weißer Farbe, nur hie und da in ein schwaches Rosa übergehend. In dem sonst strohblonden Haar fallen die von Vitiligo befallenen Haarpartien als weißliche Stellen stark auf. Neben dem rechten Mundwinkel besteht eine etwa zwetschgenkerngroße pigmentlose Hautstelle, die sich in einen ebensolchen weißen Herd entlang des Unterkieferastes fortsetzt. Am Körper ist der ganze Rücken von normaler Farbe, während vorne vom Manubrium des Brustbeines bis zum Genitale, alles depigmentiert erscheint und nur mit schwach pigmentierten verschwommenen, erbsen- bis markstückgroßen normalen Herden durchsetzt ist. Während jedoch die Begrenzung der Depigmentation rechts dem Verlauf der Axillarlinie folgend bis zum Genitale sich erweitert, das Genitale selbst aber frei läßt, zieht die Depigmentationszone von der Brust bis zur Mitte der Scapula vordringend etwa 2 cm hinter der Axillarlinie in zackigen Ausläufern bis zur Spina illiaca anterior superior und verläuft von da in leicht konvexen Bogen entlang dem Poupartschen Band zum Genitale. Am Rücken setzt sich die normale Pigmentation bis etwa 5 cm über die Glutäen herab fort. Von da ab sind die beiden Oberschenkel wieder weißlichrosa depigmentiert und nur mit einigen linsen- bis bohnengroßen normalen Pigmentflecken durchsetzt. Die Patellargegend dagegen ist wieder vollständig von normaler Farbe. Unterhalb der Patella aber setzt abermals eine Depigmentation von schwach hellrosa Färbung ein, die in unregelmäßiger Begrenzung bis etwa 12 cm oberhalb der Knöchel reicht. Innerhalb dieser Depigmentierung sind normale Pigmentflecken von erbsen- bis dreimarkstückgröße erhalten, die meist scharf begrenzt sind, jedoch auch konfluierende Stellen erkennen lassen. Beide Beine sind in der Ausdehnung der Depigmentation ziemlich symmetrisch befallen und nur die normale Pigmentation weist eine etwas abweichende Lokalisation auf. Ebenso sind beide Ober- und Unterarme fast vollständig weißlichrosa verfärbt und nur mit ganz vereinzelten kaum deutlich sichtbaren stecknadel- bis linsengroßen Pigmentflecken durchsetzt. Auf der Beugeseite reicht die pigmentlose Zone bis etwa 4 cm zum Handgelenk und läßt in der Mitte einen etwa 1 cm breiten Streifen bis zum Handballen frei. Dagegen reicht die Depigmentation auf der Streckseite des Unterarmes nur bis etwa 6 cm zum Handgelenk, während beide Ellenbogen etwa über Fünfmarkstückgröße normal pigmentiert sind.

Sensibilität: normal

Schweißsekretion: normal

Typus der Haut und der Haare: zart, hellblond

Psychisch: normal

Rhythmus und Tonus des Herzens: o. B.

Thyreoidea: leicht vergrößert

Sonst keine nachweisbaren innersekretorischen Störungen.

Befund des 8jährigen Sohnes Hermann:

Von der Stirnhaargrenze nach unten ziehender 5 cm langer und 2 cm breiter scharf begrenzter hellrosa Streifen, der sich oberhalb der Augenbrauenmitte etwas erweitert und dann spitz an der Nasenwurzel endet. Vorne am Körper besteht ein großer weißer Herd, der sich 4 cm unterhalb des Sternums bis 5 cm unterhalb des Nabels hinzieht und von dem zwei seitliche Ausläufer ausgehen, von denen der linke fast bis zur Brustwarze, der rechte bis in die Achselhöhle sich erstreckt. Im Gegensatz zur Depigmentation auf der Stirne ist hier die Verfärbung nicht so intensiv. Inmitten des pigmentlosen Herdes ist der Nabel von normaler Farbe. An beiden Beinen zeigen sich unterhalb der Patella bis etwa 10 cm links und 20 cm rechts oberhalb der Knöchel weißlichrosa verfärbte langgestreckte oft sternförmige Fleckherde mit diffus auslaufenden Rändern. Ihre Begrenzung ist scharf, landkartenartig. Im Bereich der affizierten Partien fehlt das Pigment und auch die Haare an diesen Stellen sind weiß. Auch beide Oberarme sind vollständig, der Unterarm bis zur Mitte pigmentlos von weißlicher Farbe. Von der Beugeseite des Unterarmes zieht ein pigmentloser Streifen bis zur Mitte der Streckseite abwärts in die normal pigmentierte Hautpartie. Auch hier sind beide Ellbogen in der Ausdehnung eines Fünfmarkstückes normal pigmentiert.

Sensibilität: normal

Schweißsekretion: normal

Typus der Haut und der Haare: zart, hellblond

Psychisch: normal

Rhythmus und Tonus des Herzens: o. B.

Keine nachweisbaren innersekretorischen Störungen.

Befund des 5jährigen Sohnes Robert:

Ueber die Mitte bis fast zur Nasenspitze verläuft eine scharfbegrenzte und hellrosa verfärbte Hautpartie. Der Depigmentationsherd ist 10 cm lang und reicht etwa 3½ cm in das

Haar hinein. Oben ungefähr 6 cm breit zieht der Herd trichterförmig bis zur Nasenwurzel, um sich auf dem Nasenrücken wieder dreieckig zu erweitern. An der Stirnhaargrenze ist inmitten des Depigmentationsherdes ein fast einpfennigstückgroßer, sowie ein linsengroßer Herd von normaler Pigmentation ausgespart. Innerhalb der pigmentlosen Hautpartie sind die Haare weiß, während auf dem ausgesparten Herd die Haare von normaler Farbe sind. Am Körper zeigt sich ein vom Hals bis über den Nabel reichender großer elfenbeinfarbener Depigmentationsherd, der sich gegen die normale Haut scharf abgrenzt. Rechts wird dieser Herd, der der Axillarlinie folgt vom Poupartschen Band begrenzt, während er links nur etwa 5 cm in der Axillarlinie verläuft und dann in leichten Bogen über das Abdomen hinweg am Nabel vorbeiführt, sodaß der obere Teil des Nabels pigmentlos, der untere dagegen pigmentiert ist. An beiden Beinen zeigen sich links 2 cm, rechts 5 cm oberhalb der Knöchel beginnend und bis etwa 1—2 cm über die Knie reichend blaßhellrosa verfärbte Depigmentationsherde, die miteinander konfluieren und dazwischen scharf begrenzte normale Hautpartien von einpfennigstück- bis dreimarkgröße freilassen. Teilweise konfluieren solche normale Stellen miteinander. Während vorne die Patella im großen und ganzen pigmentlos ist und nur mit vereinzelten normalen Pigmentstellen durchsetzt ist, ist die Kniekehle völlig normal pigmentiert. Abwärts von dieser normalen Stelle bis fast 2 cm oberhalb der Knöchel breitet sich wieder eine depigmentierte Hautpartie aus, die links in der Mitte nur zwei etwa einpfennigstückgroße Pigmentherde, rechts dagegen sechs einpfennigstückgroße ebensolche normale Herde freiläßt. Die Oberarme sind beiderseits pigmentlos von weißer Farbe. Die Streckseiten der Unterarme sind beide normal pigmentiert, dagegen zieht etwa 1 cm unterhalb der Ellenbeuge ein 4 cm langer und 1 cm breiter, pigmentloser, zackiger, schwach hellrosa Streifen von der Ulnarseite schräg zur Radialseite. Beide Unterarme sind symmetrisch davon befallen.

Sensibilität: normal

Schweißsekretion: normal

Typus der Haut und der Haare: zart, hellblond

Psychisch: normal

Herz: o. B.

Keine nachweisbaren innersekretorischen Störungen.

Befund des 14 Wochen alten Kindes Hans:

1 cm unterhalb der Stirnhaargrenze zieht ein vorne 8 cm breiter und 9½ cm langer nach hinten über die Schädelmitte

hinaus spitz zulaufender Depigmentationsherd. Die pigmentlose Hautpartie ist ganz blaßweißlichrosa und hebt sich gegen die zarte Haut des Kindes nur ganz undeutlich ab. Die sonst hellblonden Haare sind auf der befallenen Hautpartie deutlich weiß. Auch die ganze vordere Thoraxpartie ist depigmentiert, weiß. Links reicht die Grenze des pigmentlosen Herdes bis zur Mammilarlinie und zieht hier mit zackigen Ausläufern bis in die Schenkelbeuge. Rechts führt die scharfe Grenze der Axillarlinie folgend zum Genitale. Der Nabel ist ebenfalls völlig depigmentiert.

Sensibilität: normal

Schweißsekretion: normal

Typus der Haut und der Haare: zart, hellblond

Herz: o. B.

Keine nachweisbaren innersekretorischen Störungen.

Weder in der Anamnese noch sonst sind irgendwelche Anhaltspunkte für Syphilis bei den Mitgliedern dieser Familie vorhanden. Das System des Sympathicus wurde ebenso intakt befunden. Denn nach Flarer soll in den von Vitiligo befallenen Stellen die Bereitschaft zu Dermographismus und auch seine Dauer weniger ausgeprägt sein gegenüber den übrigen normalen Hautpartien.

Ob das Vorkommen von Vitiligo bei zweien der Kinder mit einer Struma in diesem Falle irgendwelchen besonderen Einfluß hat, möchte ich noch dahingestellt sein lassen.

Von allergrößter Wichtigkeit und Interesse sind die von mir beobachteten Fälle wohl infolge ihres familiär-hereditären Auftretens. Besonders deshalb, weil nach Angabe der Frau S. schon ihr Großvater väterlicherseits damit befallen gewesen sein soll und zwar auch mit der in der Familie typischen Lokalisation auf der Stirne. Ebenso hatte ihr Vater nach ihrer Angabe dieselbe charakteristische Depigmentation auf der Stirn, die sich bei ihm besonders noch fast über den ganzen Kopf erstrecken soll. Denn das Haupthaar ihres Vaters sei ganz weiß und soll nach dessen Angabe schon von Geburt an so depigmentiert gewesen sein. Ebenso war eine verstorbene Schwester ihres Vaters mit denselben Merkmalen behaftet, die man nach der ganzen Anamnese, den glaubwürdigen Aussagen von Frau S. sowie nach dem von mir beobachteten Auftreten bei ihr und ihren Kindern sicher als eine echte Vitiligo auffassen darf.

Zeichenerklärung: ● = krank
○ = gesund

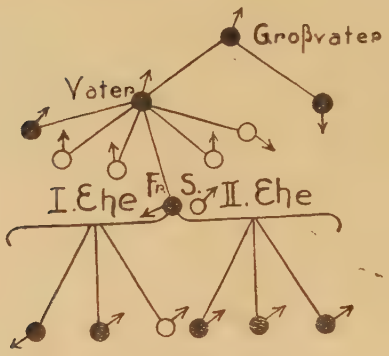

Fasse ich das vorangegangene zusammen, so handelt es sich in diesen Fällen sicher um eine familiär-hereditäre Vitiligo, wobei sich für die Aetiologie weder irgendwelche objektive Symptome noch anamnestische Angaben finden ließen. Ob wir es hier mit hereditären Abweichungen des endokrinen Systems oder mit anderen Ursachen zu tun haben, ließ sich leider nicht feststellen.

Im großen und ganzen scheint sich mir aus den verschiedenen besprochenen ätiologischen Faktoren ein Umstand mit einer gewissen Sicherheit herauszuheben, daß nämlich die Vitiligo, die zwar eine an sich harmlose, aber immerhin unangenehme Hauterkrankung darstellt, auf Grund einer gewissen Hautkonstitution entsteht. Ihre Auslösung scheint mir von den verschiedensten Bedingungen abhängig zu sein, von denen aber wohl die endokrinen und vegetativ-nervösen Erkrankungen im Vordergrund stehen. Wie Buschke und Langer schon darauf hingewiesen haben, daß zur Entstehung einer Anzahl besonders chronischer und vor allem unheilbarer Dermatosen eine gewisse Konstitution gehört, so nehmen sie eine solche auch bei Vitiligo an. Nach ihrer Ansicht ist die Depigmentation also nur das äußere Zeichen einer gewissen Reaktionsform der Haut. Wie das Hautorgan auf mancherlei Reize bei dazu disponierten Individuen mit gleichartigen Erkrankungsformen, z. B. lichenoiden, keratotischen, ekzematösen usw., antworte, so reagiere die Pigmentmaschinerie des Körpers und speziell der Haut auf einen gewissen Anstoß mit einer in bestimmten Bahnen gehaltenen Pigmentverschiebung. Je nachdem, wo die Ursache ansetze, komme es zu den mannigfaltigsten Reaktionserfolgen auf der

Haut. Man könnte vielleicht auch daran denken, ob nicht die Häufigkeit des Auftretens von Vitiligo in einen Zusammenhang mit einer durch die Kriegs- und Nachkriegsernährung bedingten leichteren Reizbarkeit und Erkrankungsmöglichkeit im vegetativen Nervensystem zu bringen sei.

Was die Behandlung der Vitiligo anbelangt, so wurden die verschiedensten Hautreizungsmethoden versucht, deren Wert aber sehr illusorisch ist, da dauernde Heilerfolge damit bis jetzt nicht zu verzeichnen gewesen sind. Auch interne Therapie, oft kombiniert mit Strahlentherapie wurde versucht, ohne daß überzeugende Resultate erzielt werden konnten. Dagegen lassen sich wohl vorübergehende Erfolge erzielen. Vladimirow berichtet von einem Fall, bei dem unter fünfmonatlicher innerlicher Arsenikbehandlung die Erscheinungen der Vitiligo im Gesicht völlig verschwanden und nur die Entfärbung der Zilien zurück blieb. Highmann sah eine günstige Beeinflußung der Vitiligo durch innere Darreichung von Nebennierenextrakt und gleichzeitige Bestrahlung mit der Kromayerlampe, wobei nach Ansicht des Autors die Suprareninbehandlung die Bildung von Pigment anregen und das ultraviolette Licht das Pigment in Bewegung setzen soll. Heidingsfeld bedient sich zur Behandlung von Vitiligo eines handlich konstruierten Elektromagneten, dessen Nadelelektroden eine Okermischung in die entstellenden Hautpartien einzuführen vermögen, mit denen er gute Resultate erzielt haben will. Riviere sah gute Dauererfolge durch kombinierte Behandlung mit ultravioletten Strahlen und Hochfrequenz. Erstere befördern die Pigmentbildung in der Epidermis und führen zu einer Verschiebung des Pigmentes, sodaß bei längerer Zeit hindurch fortgesetzten und allmählich gesteigerten Bestrahlungen ein gleichmäßige Färbung der kontrastierenden Zonen bewirkt wird. Die Kombination mit Hochfrequenz soll auf die hämatopoetischen Organe einwirken und deren pigmentbildende Funktion steigern. Auch Vassilidès sah gute Erfolge bei Behandlung mit Hochfrequenzströmen. Er führte die Behandlung mittels einer flachen, monopolar an den Ondin-Resonator angeschlossenen Vakuumelektrode durch. Jede Stelle soll zwei Minuten mit der Elektrode in Berührung sein und Funkenbildung vermieden werden. Bei täglichen Sitzungen, die sich nicht über acht Minuten ausdehnen dürfen, muß die Behandlung mindestens zwei Monate fortgesetzt werden, wenn man gute Erfolge sehen will. Stein hat neben Quarzlampenbestrahlung erfolgreich auch mit thermischen Reizen (Kohlensäureschnee) den Versuch gemacht bei Vitiligo Pigment zu erzeugen. Versuche, durch Tätowierung einen Ausgleich im Farbenunterschied der Haut herbeizuführen, haben zu keinen voll befriedigenden Resultaten geführt. Ganz abgesehen von der Schwierigkeit, dabei einen dem

Hautkolorit genau entsprechenden Farbenton zu finden, kommt es infolge des während der verschiedenen Jahreszeiten wechselnden Pigmentgehaltes der Haut doch immer wieder zu Farbunterschieden zwischen den normalen und tätowierten Stellen. Rau konnte Vitiligoflecken im Gesicht innnerhalb von 14 Tagen durch Anwendung eines bei Eingeborenen üblichen Verfahrens zu völliger Heilung bringen. 1 Teil gelbes Auripigment wird mit 4 Teilen Samen von Psoralia corylifolia gepulvert und mit Kuhurin oder auch Wasser zu einer Paste verrührt, welche dann auf die pigmentlosen Stellen aufgetragen wird. Uhlmann ist es gelungen, auf vitiliginösen Hautstellen, deren therapeutische Beeinflussung bisher nicht möglich war, durch Anwendung von Kölnischen Wasser in Verbindung mit dem Licht der Quarzlampe künstlich Pigment zu erzeugen. Auch konnte Uhlmann durch Versuche mit verschiedenen Alkoholkonzentrationen feststellen, daß das in dem Kölnischen Wasser enthaltene Bergamotöl in spirituöser Lösung der wirksame Faktor war. Denn bei Ersatz des Bergamotöles durch andere ätherische Oele gelang die Pigmentation nur in geringem Umfang oder gar nicht, so daß dem Bergamotöl offenbar eine spezifische Wirkung zukommt. Die Tatsache, daß Eau de Cologne, kombiniert mit Bestrahlung, zu Hyperpigmentationen der Haut führt, suchte, wie Hauck berichtet, Axmann therapeutisch bei Vitiligo auszunützen. Nur empfiehlt er an Stelle des Eau de Cologne Einpinseln der Vitiligoherde mit spirituösen Lösungen von Zimtaldehyden, Eugenol oder Phallandram mit nachfolgender ultravioletter Bestrahlung. Ueber Dauerheilungen liegen aber bis jetzt noch keine Mitteilungen vor. Das Wesentliche bei diesen beschriebenen Fällen ist, daß alle Autoren angeben, daß es ihnen bei der Vitiligo gelungen sei, Pigmentbildung hervorzurufen. Da wir es bei der lokalen Pigmentbildung durch thermische und elektrische Reize wohl sicherlich mit einem in der Haut gelegenen Prozeß zu tun haben, so sind wir wohl zu dem Schluß berechtigt, daß der Vitiligo eine Erkrankung des zentral übergeordneten Regulationsapparates zu Grunde liegt, während im allgemeinen das periphere Erfolgsorgan, die Zelle gesund ist, so daß sie vorübergehend zur Pigmentbildung imstande ist. Denn es geben fast alle Autoren an, daß die Pigmentbildung nach einigen Wochen oder Monaten in den meisten Fällen wieder verschwand. Es scheint daher, daß wir es mit einer Pigmentierung zu tun haben, die nur solange anhält, bis das auf Grund der Reizung gebildete Pigment aufgebraucht ist, da infolge der Erkrankung des Pigmentregulationsapparates keine neue Pigmentzufuhr erfolgt. Was die Herkunft des neu gebildeten Pigments betrifft, so finden wir die verschiedensten Meinungen. Bloch nimmt eine Aufbrauchdermatose an, bei der durch einen unbekannten

Reiz die Dopaoxydase verbraucht sei und Zellgruppen, die noch Reste enthalten, durch die Reizung zur gesteigerten Dopaoxydasebildung angeregt werden. Die Möglichkeit der Pigmentbildung glaubt Bloch dadurch erklären zu können, daß es sich bei der Verwendung von Quarzlichtbestrahlung und Kohlensäureschnee um Agentien handle, die in kräftigster Weise die Aktion der Dopaoxydase steigern und die auf einzelne noch oxydasehaltige Zellen innerhalb der Vitiligoherde einwirken. Nagelschmidt glaubt, daß durch die Mitbestrahlung der pigmentierten Ränder eine Wanderung von der Peripherie zum Zentrum stattfindet. Langer hat in den meisten seiner Fälle beobachtet, daß sich innerhalb der Vitiligo das Pigment am längsten an den Follikeln hält, so daß man vielfach in der Vitiligo noch punktförmige Pigmentinseln beobachten kann. Durch diese Beobachtungen glaubt nun der Autor, daß es sich bei der Neupigmentierung der Vitiligo um Pigment handelt, das meistens von den Follikeln seinen Ausgangspunkt nimmt, sodaß erst kleine Pigmentinseln sich bilden, die durch allmähliche Vergrößerung konfluieren und den Vitiligofleck mit Pigment ausfüllen. Ob und wie weit fermentative Prozesse hierbei eine Rolle spielen, scheint mir, da die Fermentfrage an und für sich noch wenig geklärt ist, zur Zeit noch nicht möglich zu sein.

Jedenfalls mögen die im vorliegenden berichteten Fälle zeigen, daß der Cedanke einer hereditären Vitiligo nicht von der Hand zu weisen ist. Denn die Vitiligo, die doch an sich eine erworbene Hauterkrankung darstellt, trat in den von mir beobachteten Fällen bei den verschiedenen Familienmitgliedern in so typischer und charakteristischer Weise und an denselben Stellen lokalisiert auf, daß es sich wohl um einen der seltenen Fälle von Vitiligo hereditaria handeln dürfte.

Zum Schlusse meiner Arbeit ist es mir eine angenehme Pflicht, Herrn Prof. Dr. L. Hauck, Vorsitzenden der Universitätsklinik für Haut- und Geschlechtskrankheiten zu Erlangen, meinen ergebensten Dank auszusprechen für die Ueberlassung und die mannigfachen Anregungen zur Abfassung der Arbeit.

Literatur-Verzeichnis.

Artom: Vitiligo und ovarielle Hypofunktion Zentralbl. f. Haut- und Geschlechtskrankheiten Bd. 10.

Ascher: Vitiligo iridis Münch. med. Wochenschr. 1921.

Bloch: Der jetzige Stand der Pigmentlehre. Zentralbl. für Haut- und Geschlechtskr. Bd. 8.

Breunig: Ein Fall von hereditärer Vitiligo. Dermat. Zentralbl. 1920.

Brown, Düjardin, van Haecke: Vitiligo u. deren Beziehungen zu erworbener und hereditärer Syphilis. Dermat. Wochenschr. Bd. 71.

Burnier: Vitiligo und Syphilis. Dermat. Wochenschr. 1922.

Buschke: Vitiligo. Dermat Wochenschr. 1922.

Burgess-Normann: Vitiligo bei addisonscher Krankheit. Zentralbl. f. Haut- und Geschlechtskr. Bd. 22.

Custom: Die Beziehungen der Vitiligo zu Syphilis. Dermat. Wochenschr. 1922.

Darier: Precis de Dermatologie.

Diamantopulos: Vitiligo. Zentralbl. f. Haut- und Geschlechtskr. Bd. 6.

Falk: Ein Fall von Alopecia areata bei einem Vitiliginösen. Dermat. Zentralbl. 1904.

Flarer: Untersuchung über den Sympathicus und das endokrine System. Zentralbl. f. Haut- und Geschlechtskr. Bd. 17.

Gans Oskar: Histologie der Hautkrankheiten.

Gaucher, Gougerot, Audebert: Vitiligo und Syphilis. Dermat Wochenschrift Bd. 37.

Halopeau und Salamon: Ueber einen Fall von Vitiligo, bedingt durch Kompression. Arch. f. Dermat und Syph. Bd. 38.

Hartzel: Diseases of The Skin.

Hauck Leo: Behandlung der Hypertrophien, Atrophien, Neubildungen, Geschwüre und Neurosen der Haut.

Helle: Zur Aetiologiefrage der Vitiligo. Dermat. Wochenschr. Bd. 71.

Heidingsfeld: Behandlung und Beseitigung entstellender Narben und Tätowierungen. Münch. med. Wochenschr. 1907.

Hesse: Ein ätiologisch interessanter Fall von Vitiligo. Münch. med. Wochenschrift 1909.

Highmann: Adrenalin und gleichzeitige Quarzlampenbestrahlung bei Vitiligo. Zentralbl. f. Haut- und Geschlechtskr. Bd. 8.

Janzon: Ueber einen Fall von Vitiligo am Augenlid nach Verschüttung. Dermat. Wochenschr. Bd. 71.

Jordan: Ueber Vitiligo. Zentralbl. f. Haut- und Geschlechtskr. Bd. 7.

Jolivet: Diphtherie und Vitiligo. Dermat. Zentralbl. 1920.
Kirle: Histo-Biologie der menschlichen Haut und ihrer Erkrankungen.
Königsstein: Sensibilitätsstörungen bei Vitiligo. Münch. med. Wochenschr. 1910
Kreibich: Vitiligo der Lende. Zentralbl. f. Haut- und Geschlechtskr. Bd. 1
Langer: Seltene Leukoderme und die Abgrenzung derselben von der Vitiligo Dermat. Wochenschr. 1923.
Leloir: zitiert nach Königsstein. Münch. med. Wochenschr. 1910.
Löwenstein: Iritis herpetika. Zentralbl. f. Haut- und Geschlechtskr. Bd. 13.
Nagelschmidt: Vitiligo u. Quarzlampenbestrahlung. Dermat. Wochenschr. 1920
Parhon: Ein Fall von Vitiligo bei Akromegalie. Zentralbl. f. Haut- und Geschlechtskr. Bd. 18.
Pick: Vitiligo und Struma. Zentralbl. f. Haut- und Geschlechtskr. Bd. 11.
Pierangeli: Ueber einen seltenen Fall von Vitiligo nach psychischer Erregung Zentralbl. f. Haut- und Geschlechtskr. Bd. 18.
Polack: Hereditäre Vitiligo. Dermat. Wochenschr. Bd. 83.
Riecke: Lehrbuch der Haut- und Geschlechtskrankheiten.
Riviere: Behandlung der Vitiligo. Zentralbl. f. Haut- und Geschlechtskrankheiten Bd. 20.
Rost: Lehrbuch der Hautkrankheiten.
Ssuchow: Zur Frage der Vitiligo. Dermat. Wochenschr. 1919.
Sutton L.: Diseases of The Skin.
Szamek: Vitiligo bei Lues. Zentralbl. f. Haut- und Geschlechtskr. Bd. 16.
Stein: Ueber experimentell erzeugtes Pigment in Vitiligo. Arch. f. Dermat und Syph. Bd. 97.
Uhlmann Erich: Pigmentbildung bei Vitiligo. Med. Klinik 1927 Nr. 8.
Ullmann: Fall von Vitiligo auf hereditär-familiärer Grundlage. Wiener klin. Wochenschr. 1910.
Vassilidés: Zur rationellen Behandlung der Vitiligo. Dermat. Wochenschr. 1913.
Vladimirow: Vitiligo bei einem Kind von 6 Jahren. Arch. f. Dermat. und Syph. Bd. 39.
Welander: Ein Fall von Vitiligo. Arch. f. Dermat. und Syph. Bd. 38.
Zieler-Jakobi: Lehrbuch und Atlas f. Haut- und Geschlechtskrankheiten.

Lebenslauf.

Ferdinand Berthold wurde am 22. November 1902 zu Forchheim geboren als Sohn des Friseurs Lorenz Berthold und seiner Frau Luzie, geb. Weber. Die Volksschule besuchte ich in Forchheim 4 Jahre lang und trat dann ins dortige Progymnasium ein, nach dessen Absolvierung ich das humanistische Gymnasium in Erlangen weiterbesuchte und 1923 das Reifezeugnis erlangte. Vom Sommersemester 1923 an widmete ich mich zu Würzburg dem medizinischen Studium und legte nach 5 Semestern in Erlangen die ärztliche Vorprüfung ab. Das 6. Semester verbrachte ich in Wien, das 7. in Graz und kehrte mit dem 8. Semester nach Erlangen zurück, wo ich verblieb und im Frühjahr 1928 das ärztliche Staatsexamen bestand.

Erlangen, den 8. Oktober 1928.